Kenntnisprüfung Freiburg, 27.04.2026

Kommission:
Dr.Markowiec, Dr.Steinfurht, Dr. Urbach

Ergebnis:
Drei von vier Kandidaten haben bestanden.
Die Kommission wurde als sehr nett und freundlich beschrieben. Die Prüfung war fair.
Wenn man die typischen Themen gelernt hat, kann man die Prüfung gut bestehen.

Teil 1: Fall

Das Thema in Teil 1 war ***Urolithiasis***, also Harnsteinleiden beziehungsweise Nierenstein oder Harnleiterstein.

Teil 2

Es wurden orthopädische und gastroenterologische Themen gefragt.

Knieuntersuchung

Gefragt wurde nach der klinischen Untersuchung des Knies.

Tanzende Patella

Das Zeichen spricht für einen **Kniegelenkerguss**.

Häufige Fußballverletzungen

Sodbrennen

Bei anderen Kandidaten wurde Sodbrennen gefragt.

Definition:
Sodbrennen ist ein brennendes retrosternales Gefühl, meist durch Rückfluss von Magensäure in die Speiseröhre.

Ursachen:
Gastroösophageale Refluxkrankheit, Hiatushernie, Adipositas, Schwangerschaft, Alkohol, Nikotin, Kaffee, fettige Mahlzeiten, spätes Essen, bestimmte Medikamente, verzögerte Magenentleerung.

Therapie:
Lebensstilmaßnahmen, Gewichtsreduktion, Oberkörperhochlagerung, keine späten Mahlzeiten, Alkohol- und Nikotinverzicht. Medikamentös Protonenpumpeninhibitoren, zum Beispiel Pantoprazol oder Omeprazol.

Helicobacter pylori

Gefragt wurden Diagnose und Therapie.

Diagnostik:
Urease-Schnelltest aus Biopsie, Histologie, 13C-Atemtest oder Stuhlantigentest.

Therapie:
Eradikationstherapie,. Prüfungsrelevant sind vor allem Bismut-Quadrupeltherapie

QT-Verlängerung durch Medikamente

Lokalanästhesie, Beispiel Lidocain

Teil 3

pAVK

Gefragt wurden Risikofaktoren, Diagnostik, Therapie und Stadien.

Risikofaktoren:
Rauchen, Diabetes mellitus, arterielle Hypertonie, Hyperlipidämie, Alter, männliches Geschlecht, chronische Niereninsuffizienz, positive Familienanamnese.

Diagnostik:
Anamnese mit Claudicatio intermittens, Pulsstatus, Hauttemperatur, trophische Störungen, Knöchel-Arm-Index, Duplexsonografie, CT-Angiografie oder MR-Angiografie bei Interventionsplanung.

Fontaine-Stadien:

Stadium I: asymptomatisch
Stadium IIa: schmerzfreie Gehstrecke über 200 m
Stadium IIb: schmerzfreie Gehstrecke unter 200 m
Stadium III: Ruheschmerz
Stadium IV: Ulkus, Nekrose oder Gangrän

Therapie:
Nikotinstopp, Gehtraining, Behandlung der Risikofaktoren, Thrombozytenaggregationshemmung, Statintherapie. Bei relevanter Stenose oder kritischer Ischämie Revaskularisation durch PTA, Stent oder Bypass. Bei Stadium IV zusätzlich Wundbehandlung und Infektkontrolle.

Morbus Crohn Schub

Fall: 39-jährige Frau mit bekanntem Morbus Crohn, bisher in Remission, jetzt erneuter Schub.

Therapie:
Je nach Schweregrad Glukokortikoide. Bei mildem bis moderatem ileozökalem Befall

Budesonid. Bei schwerem Schub systemische Glukokortikoide, zum Beispiel Prednisolon. Bei steroidabhängigem, steroidrefraktärem oder schwerem Verlauf Eskalation mit Immunsuppressiva oder Biologika.

Biologika:
Infliximab und Adalimumab als TNF-alpha-Hemmer.

Bildfrage: Ein Patient sieht auf einem Auge schlecht

Mögliche Differenzialdiagnosen:

Amaurosis fugax
Zentralarterienverschluss
Zentralvenenverschluss
Optikusneuritis
Netzhautablösung
Glaskörperblutung
Akutes Glaukom
Okuläre Migräne

Bildfrage: Subarachnoidalblutung

Gefragt wurde nach Hirndruckzeichen.

Wichtige Zeichen:

<u>Bewusstseinsstörung</u>
starke Kopfschmerzen
Übelkeit und Erbrechen
Papillenödem
Anisokorie
Pupillenstörung
Bradykardie
Hypertonie
Atemstörung
Krampfanfall
fokal-neurologische Defizite

Besonders wichtig: Dr Urbach wollte offenbar **Bewusstseinsstörung** hören.

Zusätzlich wurde möglicherweise eine CT-Angiografie gezeigt. Es könnte um ein Aneurysma gegangen sein.

Karpaltunnelsyndrom

Fall: Patient mit Parästhesien im zweiten und dritten Finger. Der Kandidat arbeitet in einer orthopädischen Reha-Klinik, deshalb wurde dieses Thema gefragt.

.

Komisch frage : wie können wir krebs vermeiden

Lungenembolie: EKG-Zeichen und Herkunft

Gefragt wurde nach EKG-Zeichen der Lungenembolie und woher sie kommt.

Herkunft:
Meist aus einer tiefen Beinvenenthrombose oder Beckenvenenthrombose. Der Thrombus embolisiert in die Pulmonalarterien.

EKG-Zeichen:
Sinustachykardie als häufigster Befund.
Rechtstyp oder Rechtsachsenabweichung.
SI-QIII-TIII-Typ.
Rechtsschenkelblock.
T-Negativierungen in V1 bis V4 als Zeichen der Rechtsherzbelastung.
P-pulmonale.
Vorhofflimmern kann ebenfalls auftreten.

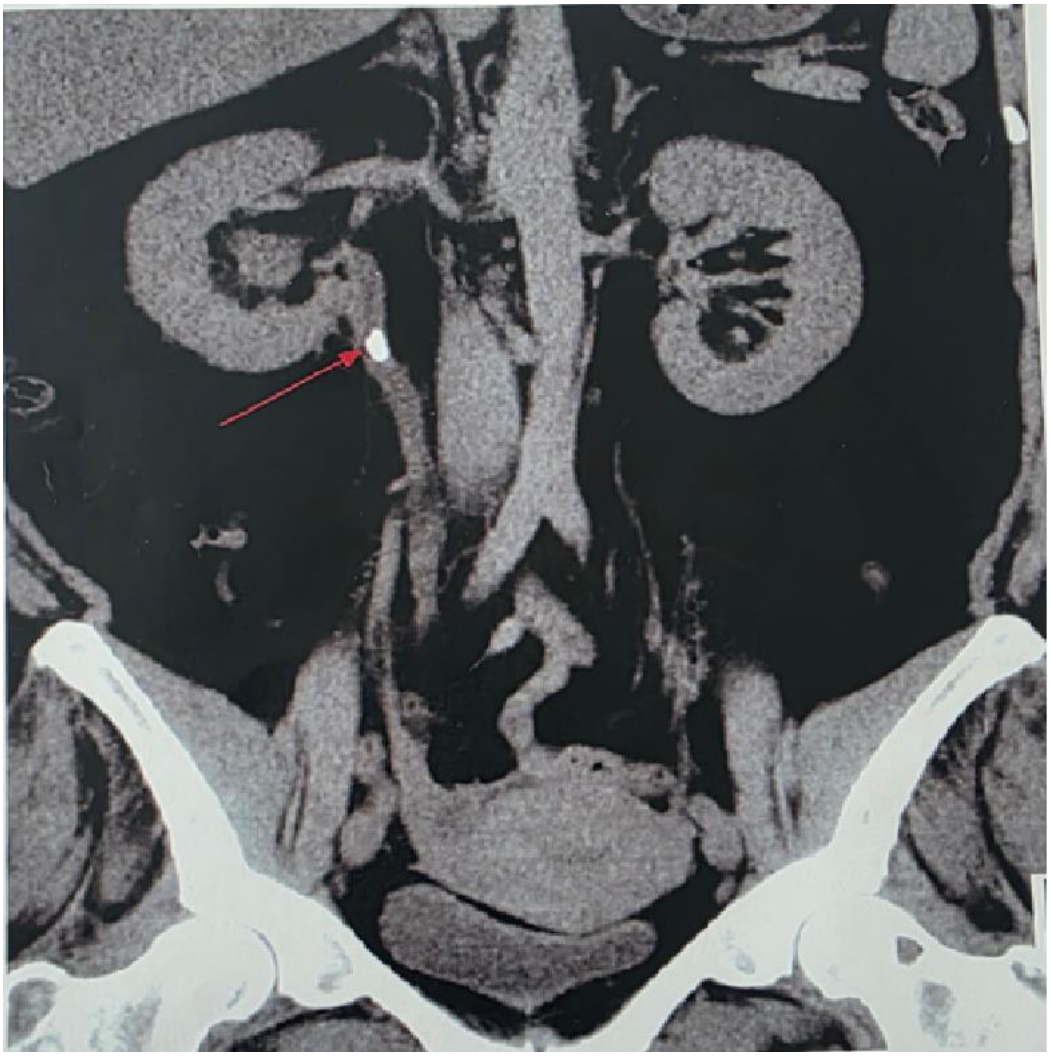

Parameter	Wert	Referenzbereich
Blutlabor		
Leukozyten	11.000 / µl	4.000–11.000 / µl
CRP	8 mg/l	< 5 mg/l
Kreatinin	1,3 mg/dl	0,6–1,2 mg/dl
Harnstoff	25 mg/dl	10–50 mg/dl
Natrium	139 mmol/l	135–145 mmol/l
Kalium	4,1 mmol/l	3,5–5,0 mmol/l
Hb	14,2 g/dl	13,5–17,5 g/dl
Urinstatus (Streifen)		
Erythrozyten (Hb)	+++	negativ
Leukozyten	+	negativ
Nitrit	negativ	negativ
Protein	±	negativ
Glukose	negativ	negativ

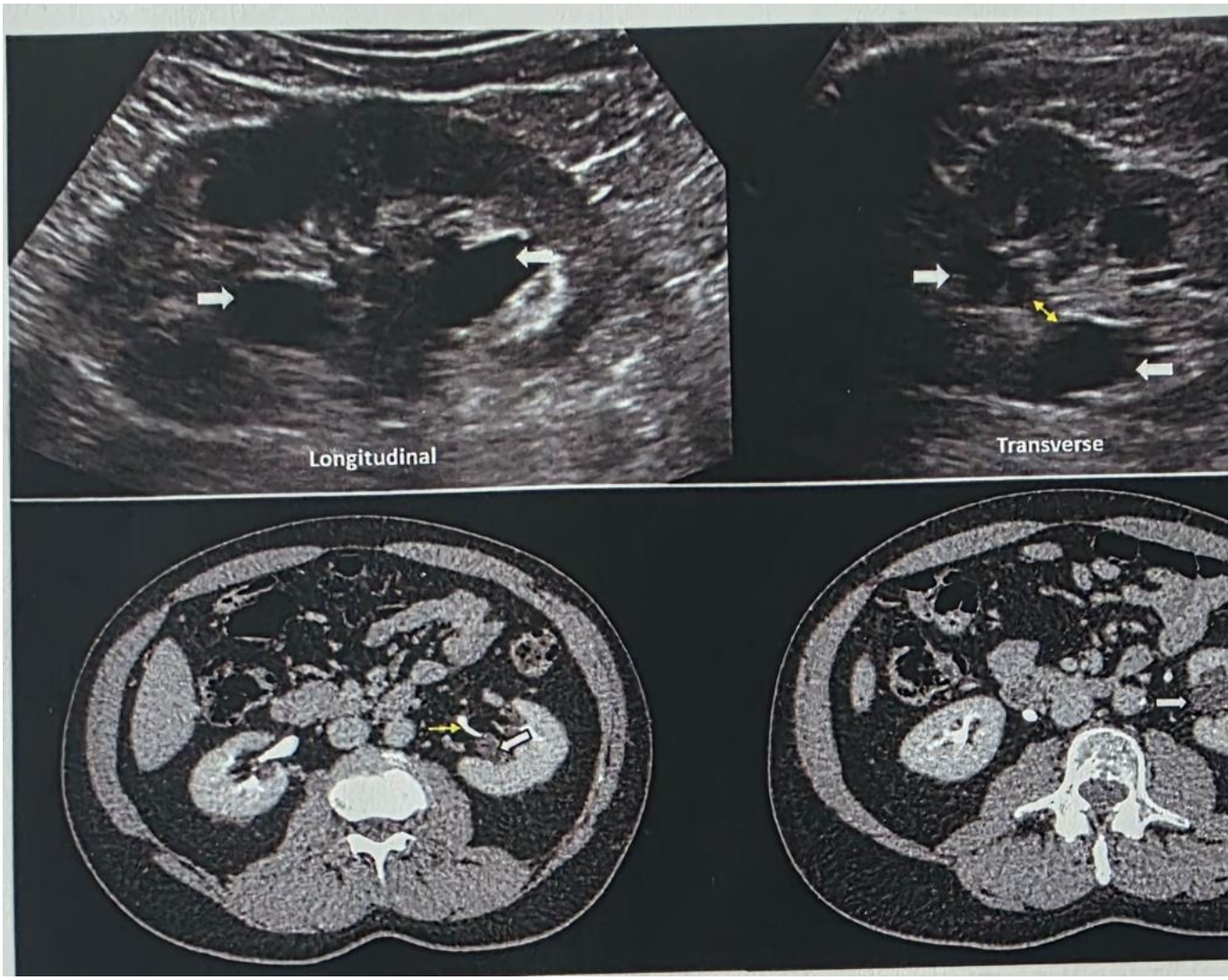
Longitudinal
Transverse